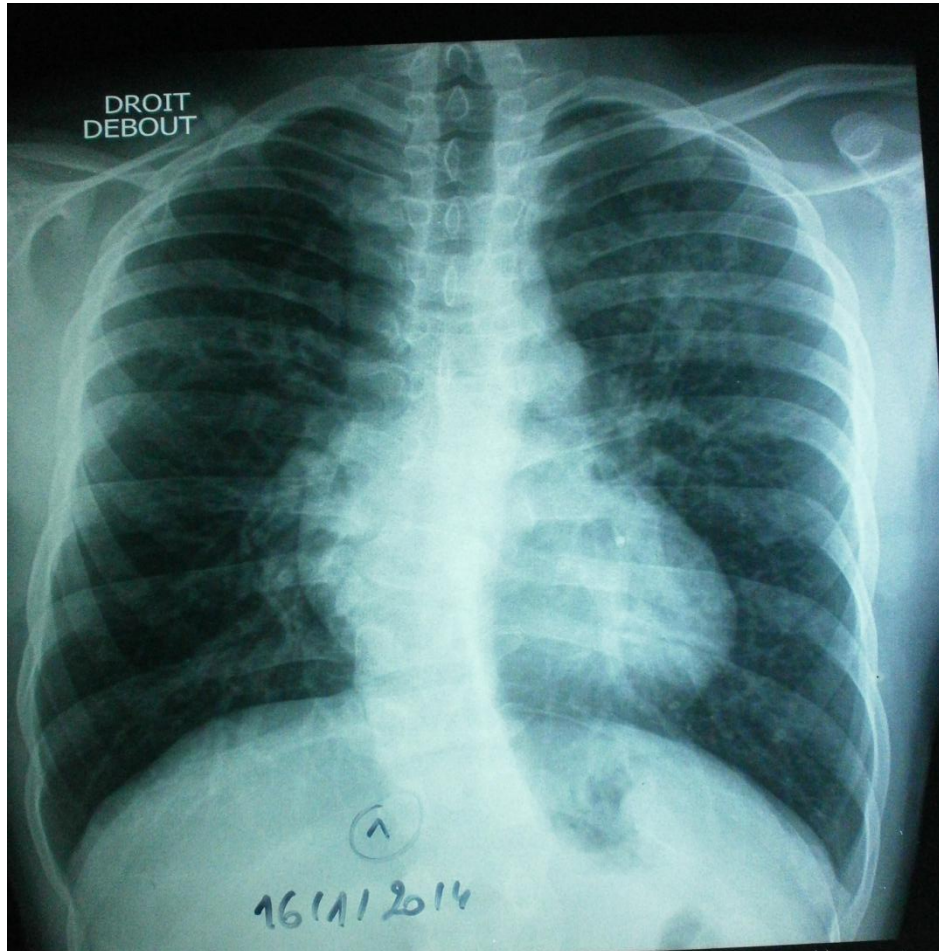


Mr MOHAMED A...né en 1990 m' a consultée le 16/01/2014 pour hémoptysie et une dyspnée d'effort progressive



EXAMENS BIOLOGIQUES :

DEXTRO: 104

NFS: GB = 6400 10³/mm³- HB= 14,60 gr/l
PLAQUETTES = 297 103/mm³

CREATININE:9,80.CPK:187.LDH:420.CRP:2,5

ProBNP:<20

HIV:Négatif

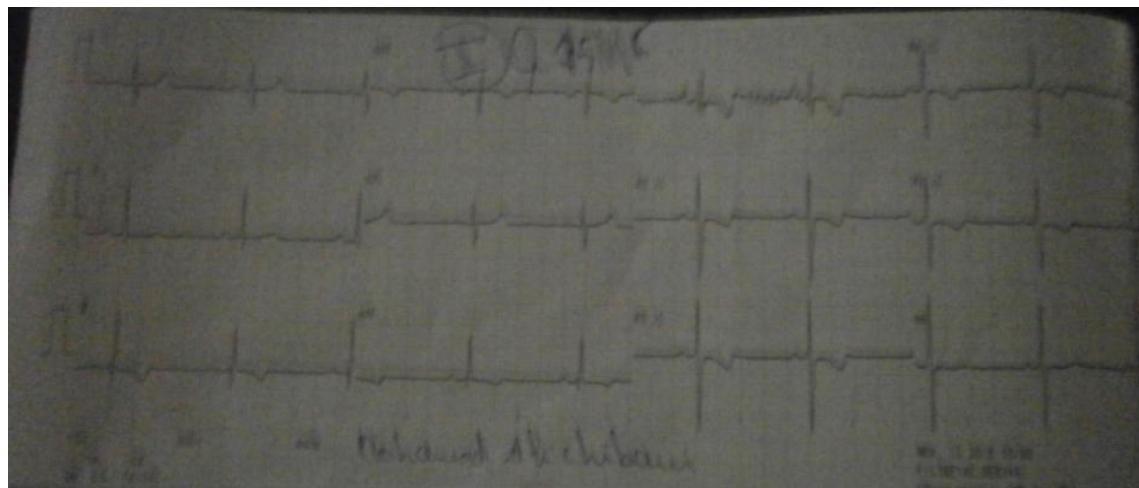
BACILLOSCOPIE

négatif

GAZ DE SANG :

Po₂: 72. Pco₂ : .So₂: 95%. Hco₃⁻ : 26
PH:7,43

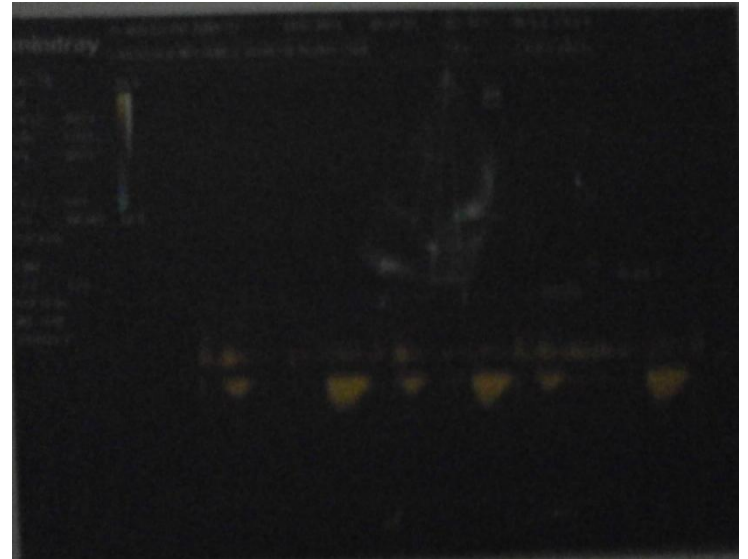ECG: Axe a droite trouble de la repolarisation



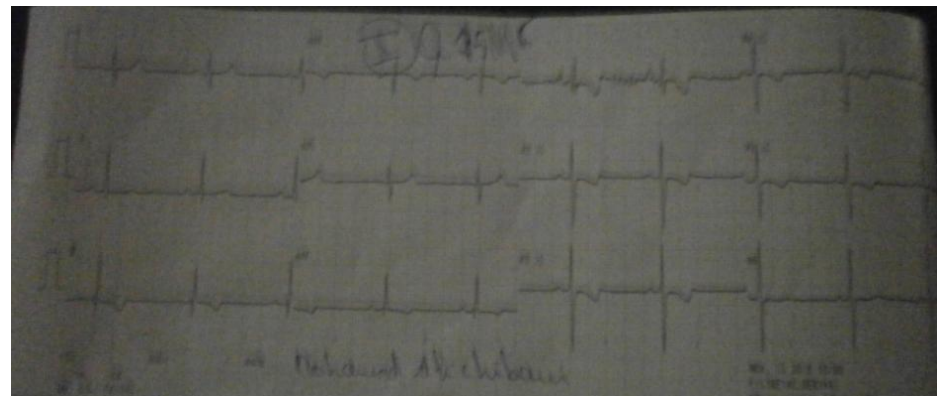
Echo cardiaque:

Absence d'HTAP. Absence de CIA

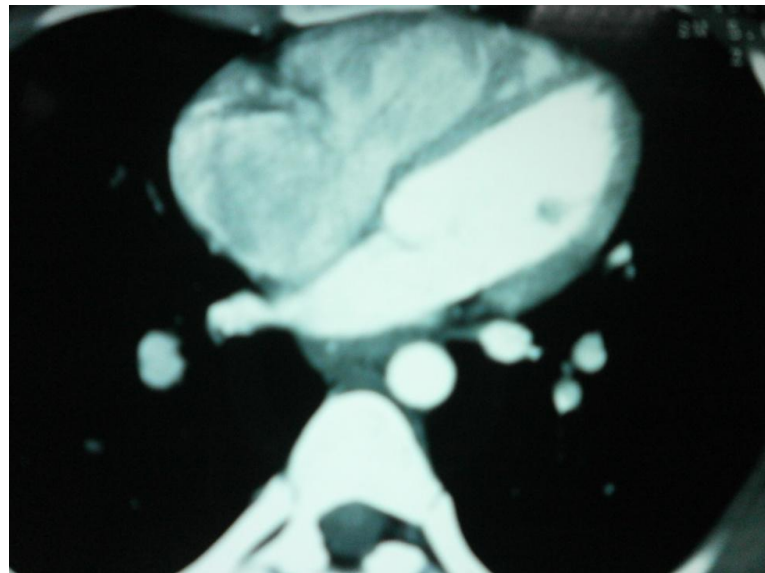
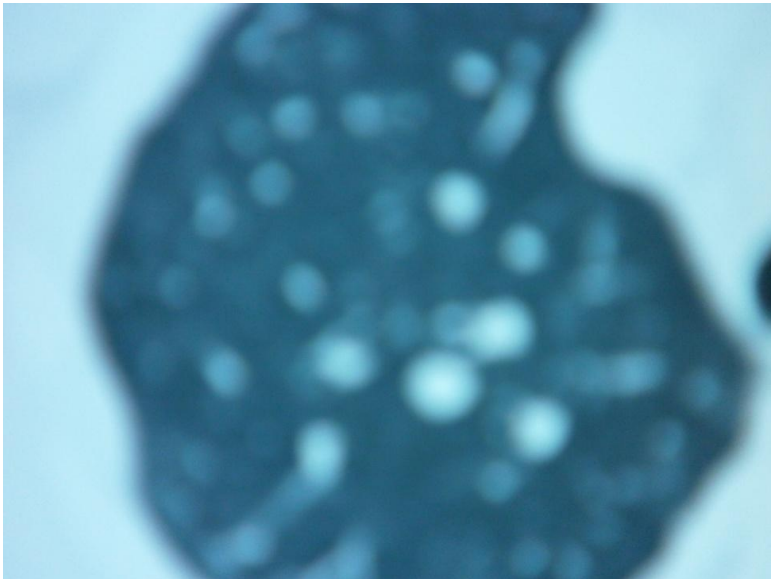
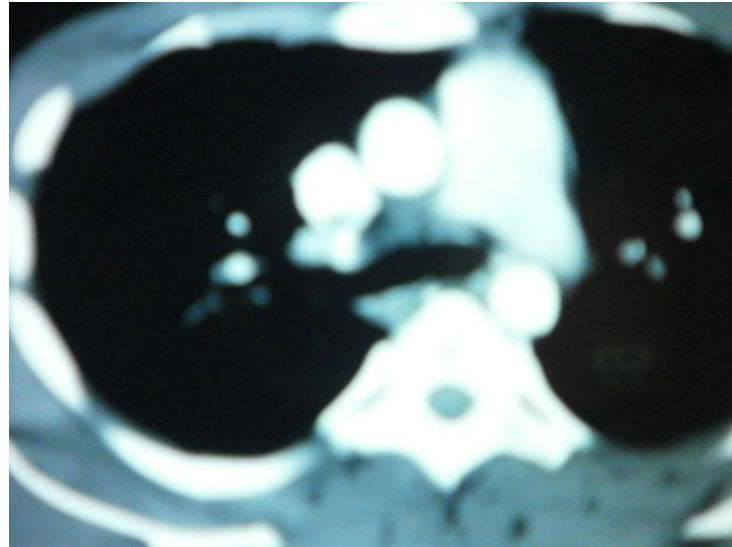
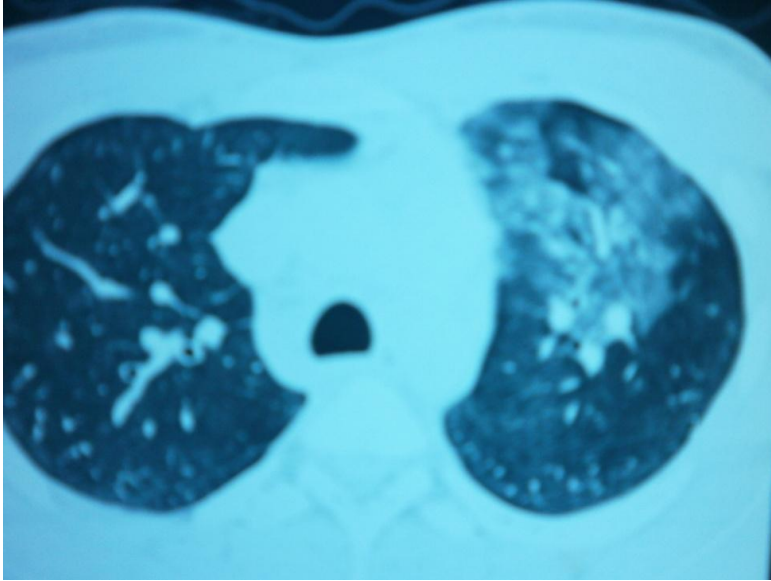
Arteres Pulmonaires : AP modérément dilatée à 30 mm
V/C.L.V : Absence de defect septal
Conclusion :
- Bon VG
- VD non dilaté mais avec hypertrophie de la paroi
- Absence d'HTAP significative
- Absence de CIA ou de CIV



ECG: Axe a droite trouble de la repolarisation



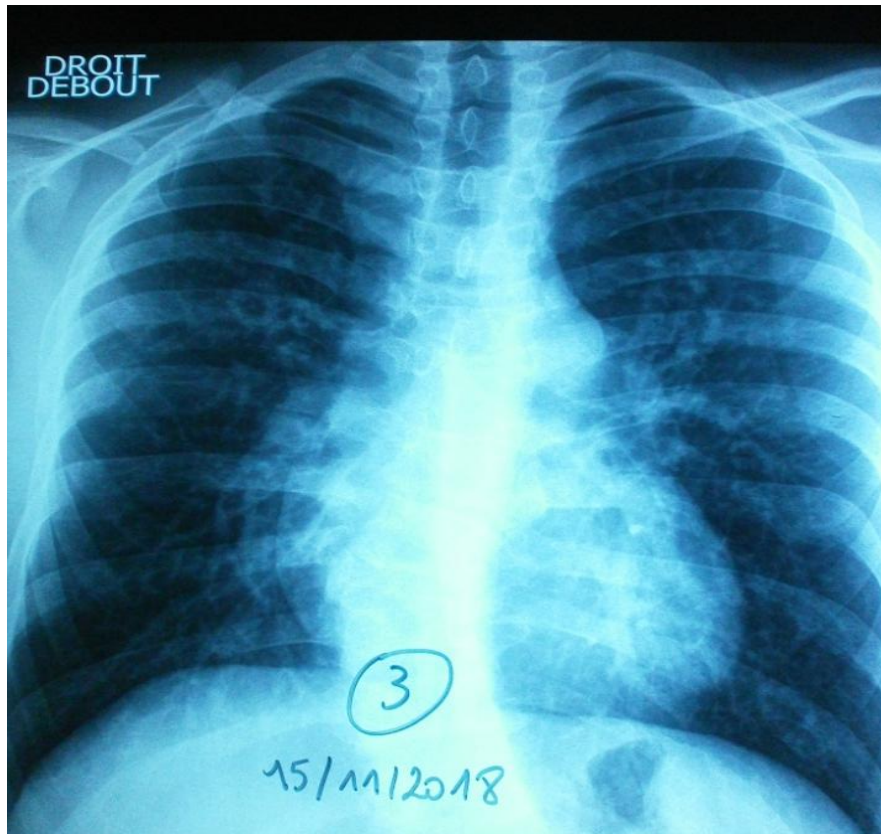
Scanner du 2/01/14: Vers dépolie -QQ DDB cylindrique des deux lobes supérieurs - Dilatation des artères pulmonaires périphériques (bague en chaton négative)..dilatation du tronc de l' artère pulmonaire. Hypertrophie du VD



Evolution

18/04/2014	Se plaint de dyspnée d'effort	RX THORAX FACE+profil: s bronchique perihilaire	SYMBICORT 200 bt de 120 inh. 1 inh. x 2(1 boite)
13/10/2014	se plaint d' oppression	RX THORAX FACE:NORMALE	1) SYMBICORT 100 bt de 120 inh. 1 inh. x 2(2 mois) ET EN CAS DE BESOIN 2) CHLOROHISTOL 1Cp le soir (2 mois) 3) VAXIGRIP (ou Equivalent) 1 INJECTIONS SC
15/11/2018	Depuis 1 ans dyspnée aux moindre effort .oppression Hémoptysie récidivante il ya 2ans et depuis 4 jours .. de moyenne abondance....d'hypotention ..	scanner thoracique: vers dépolie changée de place –signes plus marquée d HTAP	Exploration vasculaire

Consultation du 15/11/2018 Recul : 4 ans 1 mois 2 jours



Examen physique :

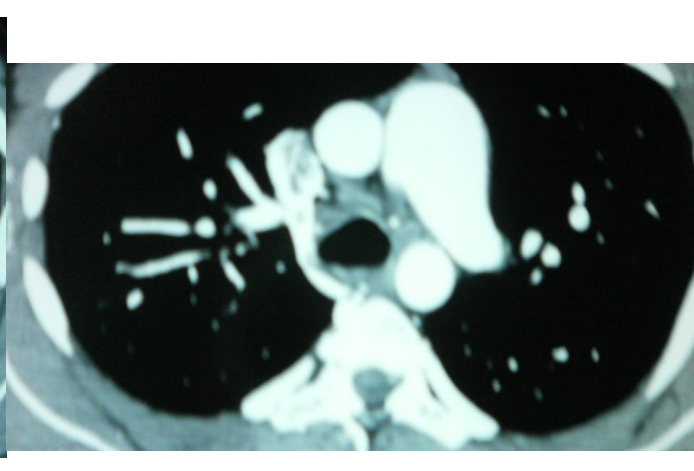
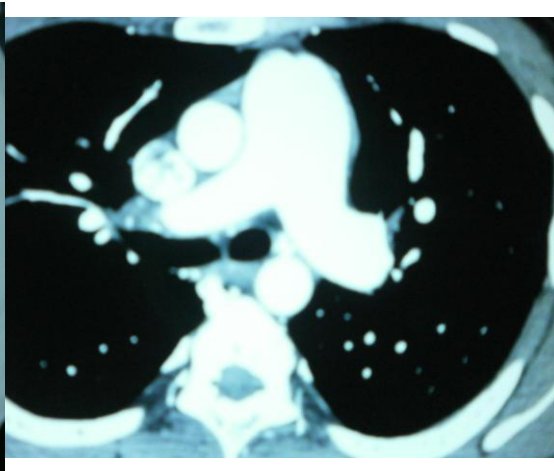
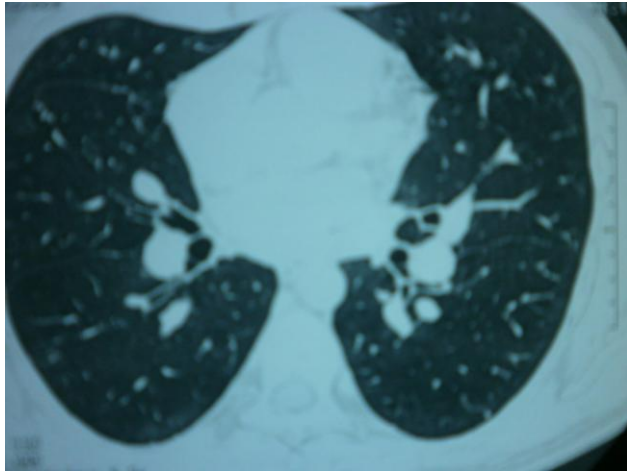
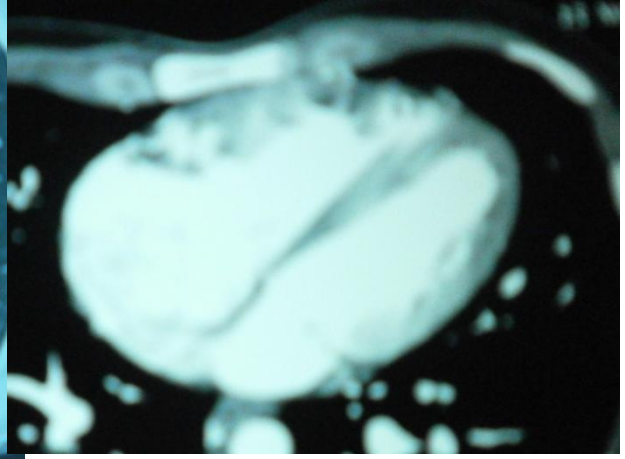
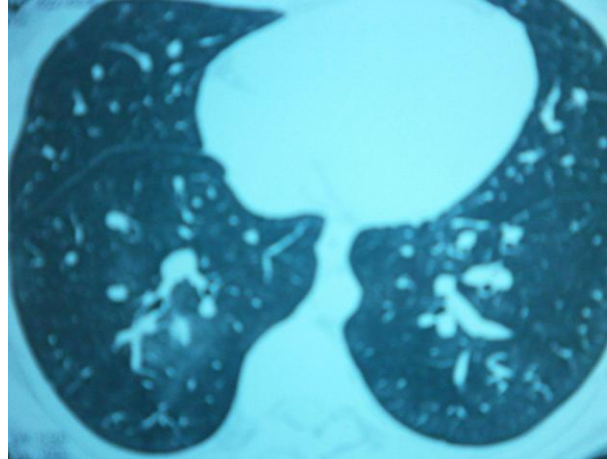
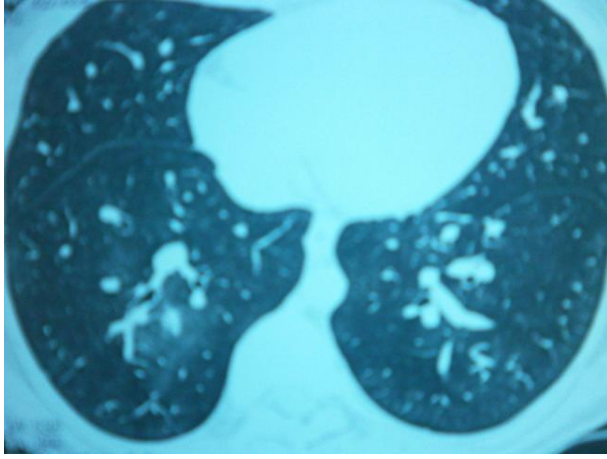
TA 9/7.RC 120. Sibillance - sat 93%..

Examens biologiques :

- DEXTRO:81
- NFS: GB: 7300 HB: 17,1
PLT:207
- VS:1 H: 4 2 H:11
- TAUX DE PROTHOROMBINE: TEMOIN:
11,5 MALADE: 11,7 96 %
- Creatinine:8,58
- IONO: NA: 137 K: 4,7 CL:100
- LDH/ 167
- CRP:1,6
- **BACILLOSCOPIE:** ABSENCE DE BAAR
- **GAZ DE SANG :**

PO2:64. PCO2:27. PH:7,45. SO2:93 .HCO3:19

scanner thoracique du 15/11/18:vers dépolie changée de place –signes plus marquée d HTAP(bague en chaton négative.dilatation du tronc de l' artère pulmonaire. Hypertrophie du VD .Dilatation des artères bronchiques)



Evolution de l'HTAP après 4 ans

02/01/14

15/11/18

